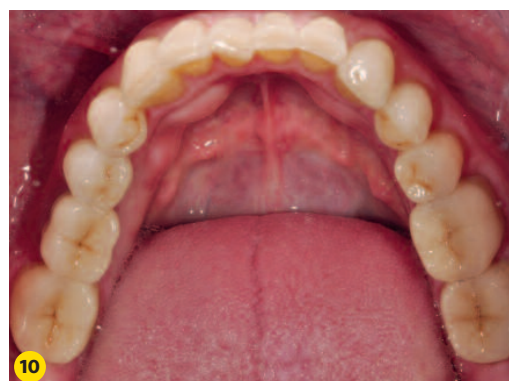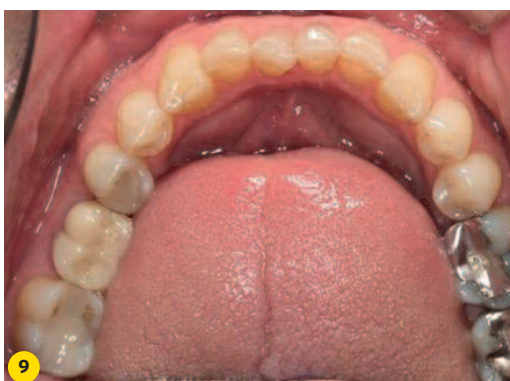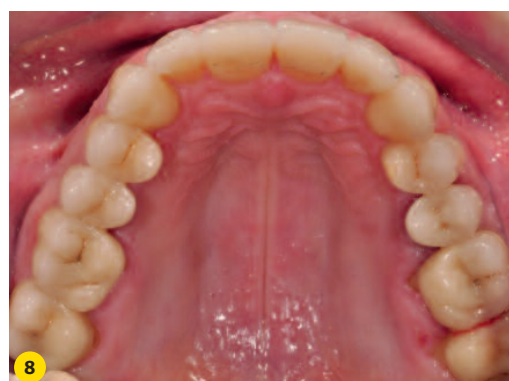


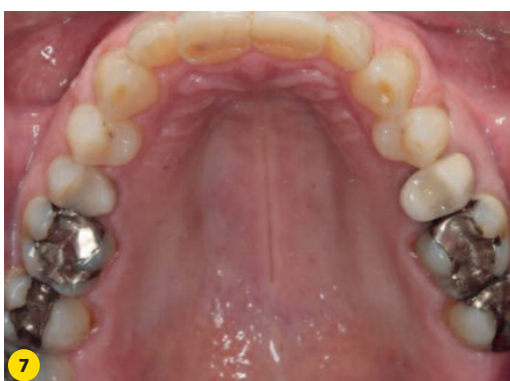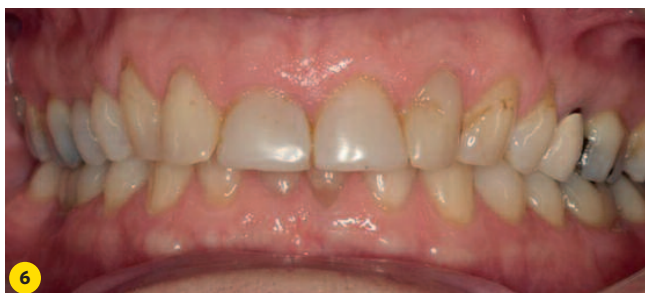Casus 2 (afb. 6-11)

Als gevolg van attritie is het geïndiceerd om de beet te verhogen. Om de hele dentitie te restaureren zijn de amalgaamvullingen verwijderd en vervolgens de preparaties zo aangepast dat er geen ondersnijdingen meer zijn. Ook bestaande kronen zijn verwijderd en de preparaties ervan gecorrigeerd. In het bovenfront is het composiet verwijderd en zijn ondersnijdingen

weggewerkt. Het onderfront is minimaal invasief geprepareerd. De kroon ter plaatse van de 36 is een implantaatgedragen kroon die niet verwijderd kon worden. Ten behoeve van de beetverhoging is het kauwvlak van deze kroon met speciale gele ets geëtsd en adhesief voorzien van een nieuw kauwvlak.



Afb. 6 Beginsituatie: de beet is verdiept als gevolg van attritie. De composietfacings op de centrale incisieven zijn aan vervanging toe.

Afb. 7 Vooral de bovenincisieven en de bovencuspидaten zijn tot in het dentine afgesleten.

Afb. 8 Rehabilitatie van de bovenkaak in porselein.

Afb. 9 In de onderkaak springt de attritie van de cuspидaten in het oog.

Afb. 10 Ook de onderkaak is met porselein gerehabiliteerd.

Afb. 11 Esthetisch gezien hebben de veranderingen tot een spectaculaire verbetering geleid.

